

SHOCKWAVE EN EL IMPLANTE TAVI TRANSFEMORAL

HOSPITAL UNIVERSITARIO LA FE
VALENCIA SPAIN



INTRODUCCION I

- El implante percutáneo de válvula aórtica (TAVI) por acceso transfemoral muestra mejores resultados que los realizados por acceso transapical, tanto en supervivencia como en complicaciones mayores. La vía transfemoral, siempre que sea posible, debe ser la de primera elección.
- El desarrollo de técnicas para facilitar el acceso periférico, como el abordaje contralateral, el menor perfil y la mejor navegabilidad de los nuevos modelos de introductores han permitido incrementar la seguridad del procedimiento y han disminuido el número y la gravedad de las complicaciones vasculares en el eje ilio-femoral.
- La disminución del perfil de los sistemas de liberación ha permitido, además, incrementar el espectro de pacientes que pueden beneficiarse del TAVI transfemoral. Siendo en la actualidad factible el implante en más del 90% de los casos. Sin embargo, todavía existe un significativo porcentaje de pacientes con accesos periféricos que no superan los 5,5 mm mínimos requeridos y presentan un elevado grado de calcificación.

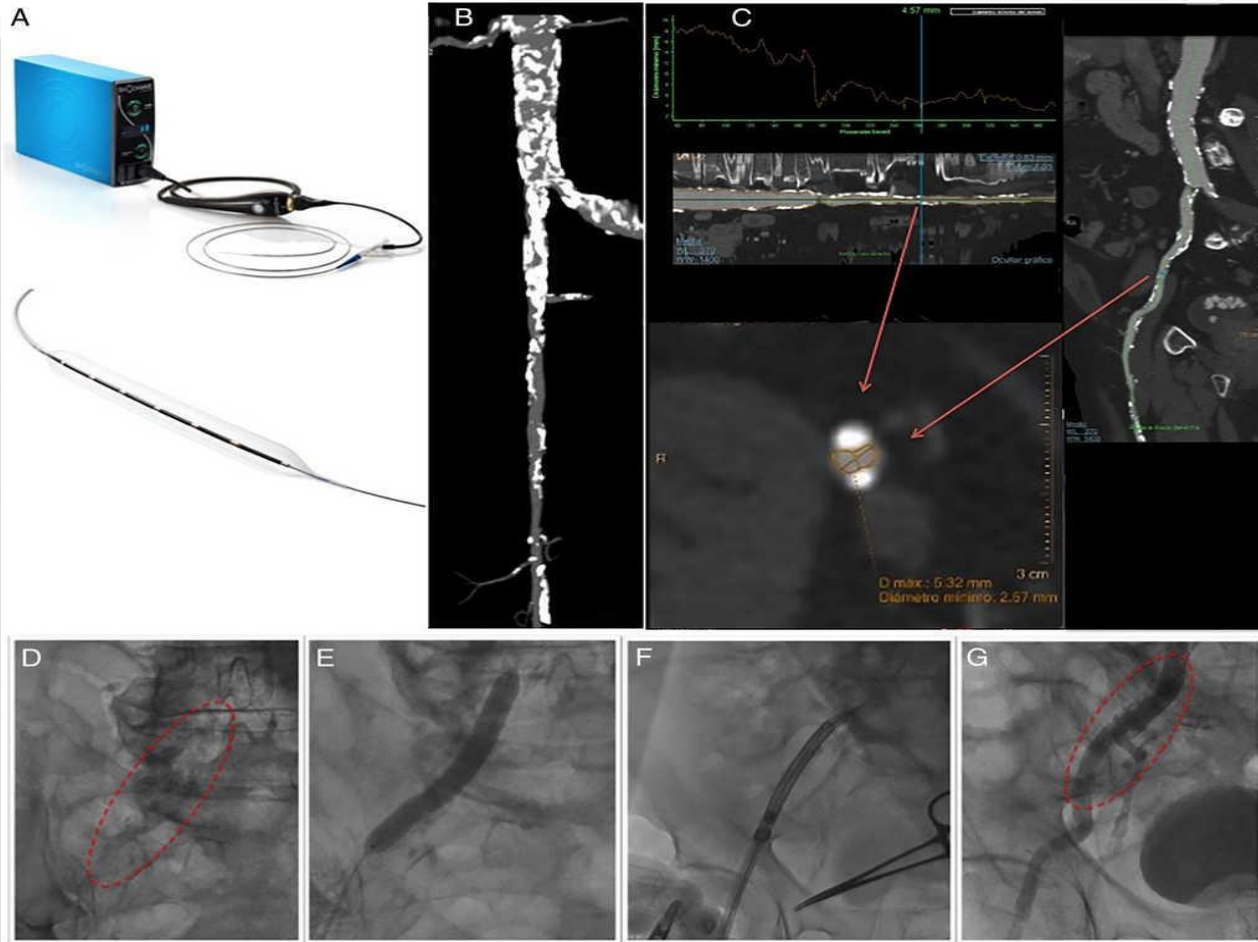
INTRODUCCION II

- Los pacientes con vasculopatía arterial periférica frecuentemente tienen comorbilidades que incrementan el riesgo quirúrgico, de manera que se plantean otras vías de acceso como el axilar, el transapical o incluso la cirugía convencional que tienen una mortalidad más elevada.
- La posibilidad de implantar TAVI transfemoral en este tipo de pacientes parece aún más atractiva, dado su perfil de alto riesgo. Hay poca experiencia sobre el uso de litoplastia o shockwave sobre vasos periféricos para llevar a cabo acceso femoral facilitado en el implante percutáneo de válvula aórtica. De demostrarse su eficacia en este contexto, podría aumentar el porcentaje de pacientes tratados mediante acceso femoral, hecho importante si se tiene en cuenta que se ha demostrado que conlleva menos mortalidad y mejores resultados que otros accesos alternativos

INTRODUCCION III

- El dispositivo consta de una consola de pequeño tamaño donde se localiza el generador de pulsos. A esta consola se conecta un cable, que en su porción más distal tiene un botón que activa y desactiva la administración de los pulsos. Este cable conector se conecta a su vez con el catéter balón de litoplastia. Es un balón semicompliante, de diseño over the wire, que lleva en su interior 6 emisores de onda sónica miniaturizados. Es compatible con introductores de 6 y 7 Fr (balones de 6,5 y 7 mm) y se monta sobre guía de 0,014 pulgadas. Los tamaños van de 3,5 hasta 7mm, todos ellos con una longitud de balón 60mm y una longitud total del catéter de 110mm. Cada catéter puede administrar hasta 10 ciclos de 30 pulsos (300 pulsos en total por balón). Para aplicar las ondas sónicas se infla previamente el balón a 4atm, se administran entonces los 30 pulsos y se suben posteriormente a 6atm (valor nominal); la presión de rotura es de 10atm.

CONSOLA SHOCKWAVE E IMÁGENES



CASO CLÍNICO I

- Se trata de un varón de 61 años de edad programado para nuevo intento de TAVI transfemoral tras intento previo fallido por imposibilidad de avance del introductor femoral. Se programa para shockwave a estenosis calcificada en arteria iliaca externa derecha.

Como antecedentes destacan:

- Linfoma de Hodgkin diagnosticado en Barcelona a los 7 años con adenopatías cervicales. A los 14 años, recidiva con adenopatías inguinales. Dado de alta a los 18 años. Recibió QT + RT extensa (cuello, abdomen, ingles).
- Intervención quirúrgica en escápula a los 18 años, por alteración ósea secundaria a RT.
- Ca recto intervenido en nov/10. pT3pNxM0. QT adyuvante. Portador de colostomía. Dado de alta en 2019 - Enviado a cardiología en 2020 por soplo, se hizo un ecocardiograma (Nov/20): Estenosis aórtica moderada- severa.

Ingresado en Dic-2021 por ICC, se diagnostico de Estenosis Aórtica Severa. Aorta en porcelana. Se comentó en sesión y se decidió TAVI TF

CASO CLÍNICO II

- Procedimiento bajo sedación y anestesia local bifemoral. Punción eco guiada arterial izquierda 7 F, vena izquierda 8 F y arteria femoral derecha 14 F. Se realiza ICP a Arteria iliaca externa derecha con balón ShockWave 7.0x60 mm, aplicando 4 sesiones de 20 pulsos con buen resultado y sin complicaciones (se logra usando introductor destination 7F de 45 cm), posteriormente se coloca guía V-18. Buen resultado en control con lo que se coloca introductor, se avanza la prótesis con dificultad, sin complicaciones. Se intenta avanzar cable de MCP a través de vena femoral izquierda sin éxito, se realiza venografía que sugiere un fondo de saco y conexión a vena cava por circulación colateral, por lo que se obtiene acceso venoso femoral derecho 8F ecoguiado, con lo que se coloca cable de MCP sin complicaciones.
- Se realiza implante de TAVI sapien nº 23 de forma directa en posición aórtica sin complicaciones. Con ecocardiografía se comprueba correcto funcionamiento de la válvula con regurgitación trivial y gradiente máximo de 8 y medio de 4 mmHg. Tras cierre con proglides se objetiva sangrado leve, por lo que se coloca femoSeal. Cierre femoral izquierdo con femoSeal, sin complicaciones.

CONCLUSIONES

- El balón del shockwave permite tratar lesiones estenóticas calcificadas mediante emisión de ondas de presión sónicas que generan alta energía mecánica. Ello induce un agrietamiento del calcio del vaso que permite el paso de sistema.
- En las series publicadas la litoplastia femoral e iliaca es segura y efectiva. Estos resultados determinan que el shockwave pueda tener un papel relevante en el manejo de estos pacientes. Se necesitan estudios con mayor numero de casos para confirmar su uso y seguridad en escenarios complejos.
- En nuestro caso era la única opción del paciente dado su aorta en porcelana y afectación severa de ambas arterias axilares por lo que el acceso transfemoral era su única opción de tratamiento

IMÁGENES I

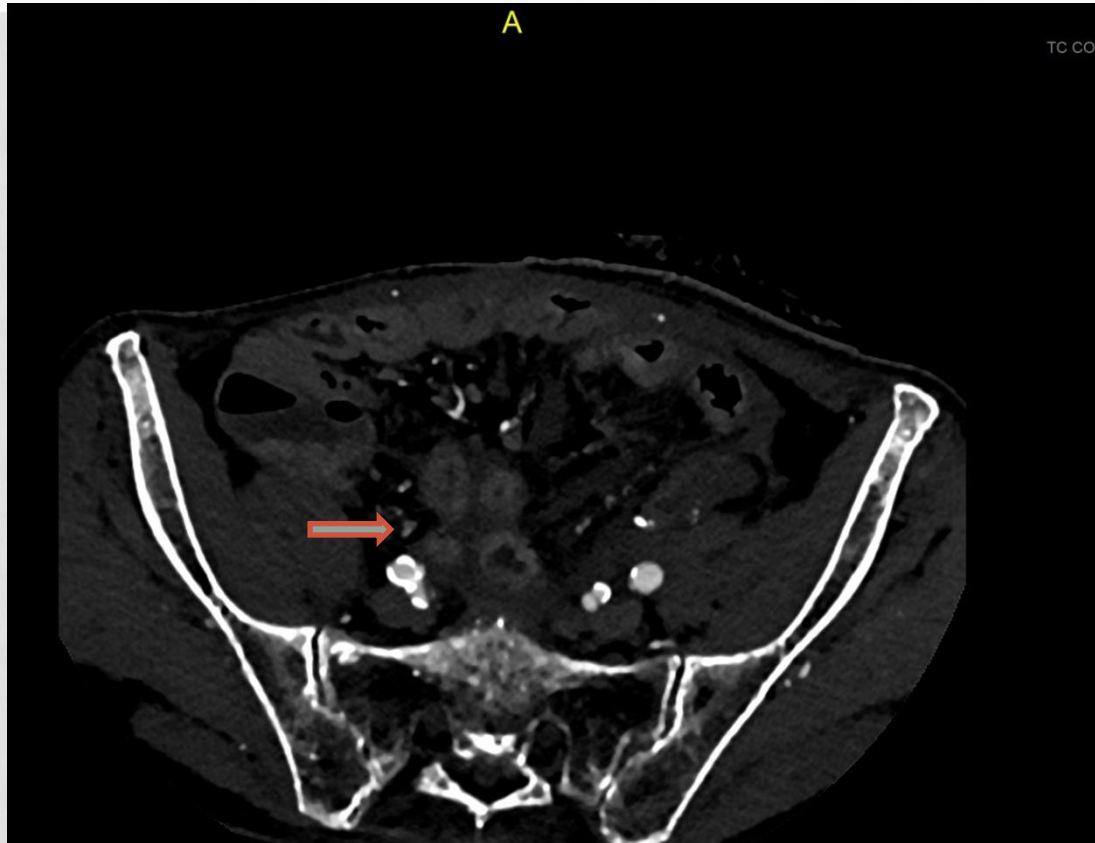
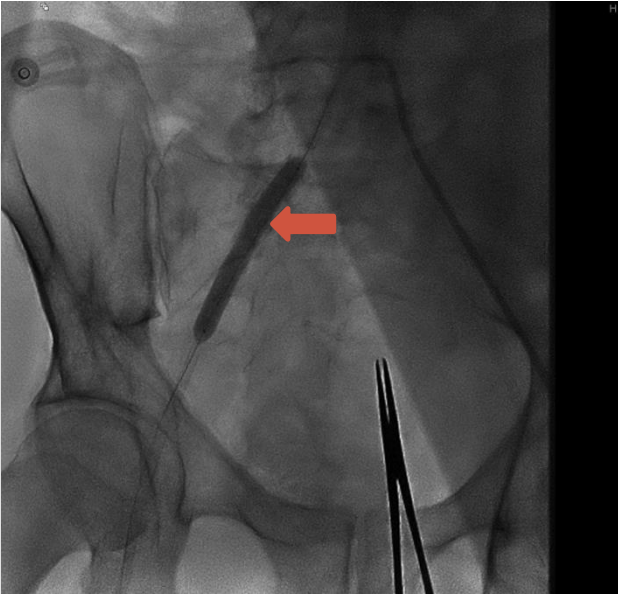
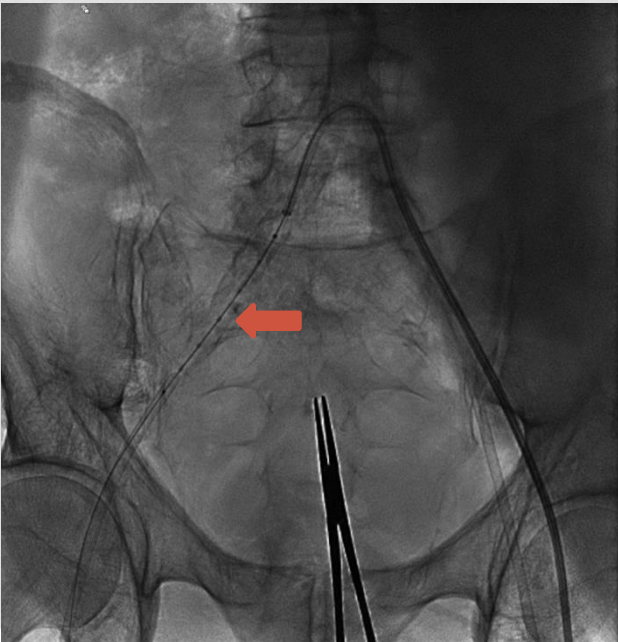


Imagen de TAC con contraste que objetiva calcificación casi circunferencial en arteria iliaca derecha

IMÁGENES II

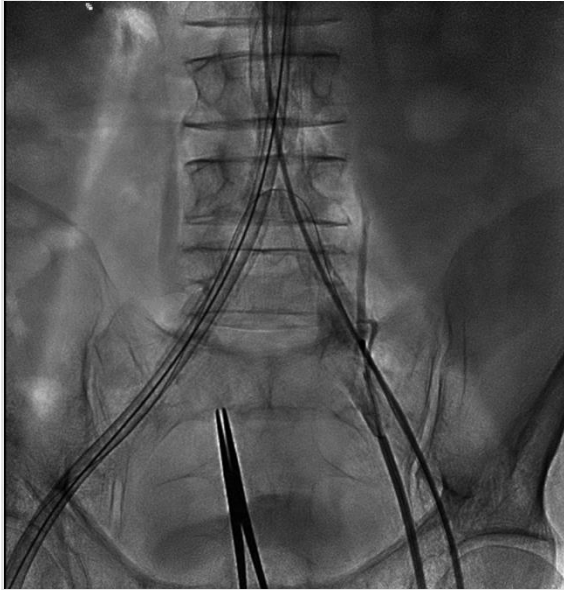


➔ Balón de litoplastia de 7mm/ 60mm ,
Actuando en zona de la arteria muy
calcificada.

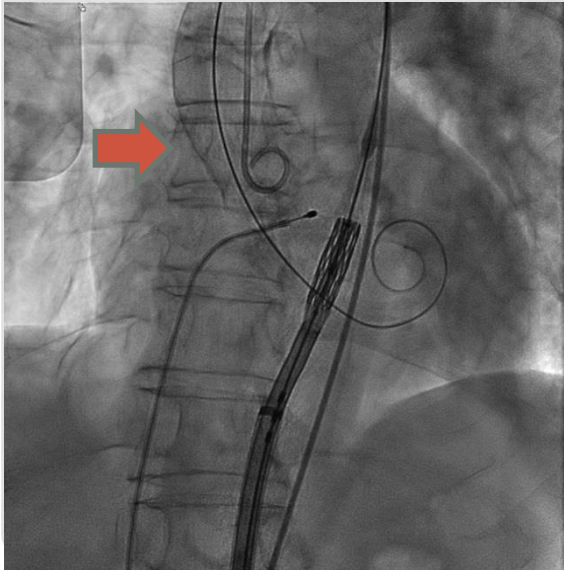


➔ Posición del balón de
litoplastia con los marcadores
de emisión, se aprecia el
grado de calcificación del
vaso.

IMÁGENES III

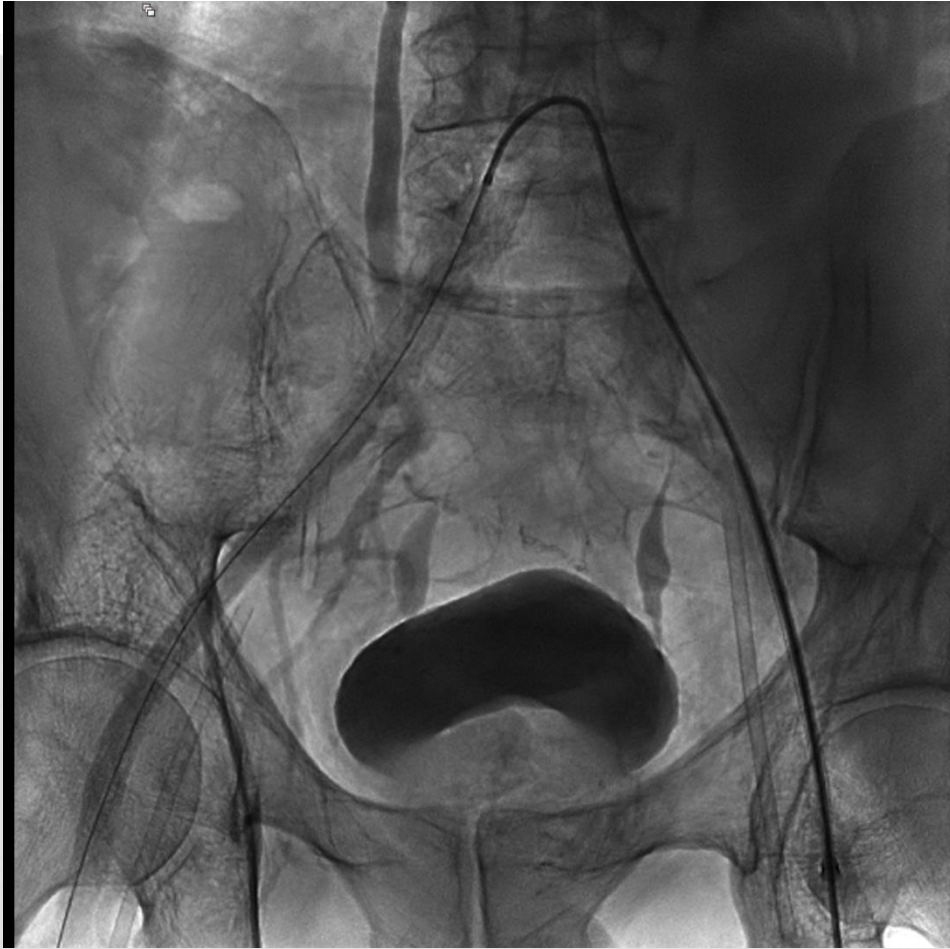

Ase logra el avance del
introduccion de la prótesis 14F a
traves del vaso tratado.



Se consigue avanzar el dispositivo
TAVI . Se objetiva la **aorta en
porcelana.**

IMÁGENES IV



Inyección contralateral de contraste para finalizar el implante que permite descartar complicaciones vasculares.

BIBLIOGRAFIA

- N. Ruparelia, N. Buzzatti, V. Romano, M. Longoni, F. Figini, M. Montorfano. Transfemoral transcatheter aortic valve implantation in patients with small diseased peripheral vessels. *Cardiovasc Revasc Med.*, 16 (2015), pp. 326-330.
- C. Sari, H. Ayhan, A.N. Aslan, T. Durmaz, T. Keleş, S. Baştuğ. Predictors and incidence of access site complications in transcatheter aortic valve implantation with the use of new delivery systems. *Perfusion.*, 30 (2015), pp. 666-674.
- E. García, P. Martín-Hernández, L. Unzué, R.A. Hernández-Antolín, C. Almería, A. Cuadrado. Usefulness of placing a wire from the contralateral femoral artery to improve the percutaneous treatment of vascular complications in TAVI

BIBLIOGRAFIA

- Shockwave Lithoplasty-facilitated Transfemoral Access for Transcatheter Aortic Valve Replacement. An Initial Single-center Experience in Spain. Diego López Oteroa
- Facilitated transfemoral access by shockwave lithoplasty for transcatheter aortic valve replacement. *JACC Cardiovasc Interv.*, 12 (2019), pp. e35-e38
- P. Overtchouk, T. Modine. Alternate access for TAVI: Stay clear of the chest. *Interv Cardiol.*, 13 (2018), pp. 145-150